

Морфологические изменения в зависимости от содержания клозапина и его метаболитов в легких и сыворотке крови (экспериментальное исследование)

О. Л. Романова¹, Д. В. Сундуков¹, А. М. Голубев^{1,2}, М. Л. Благодравов¹

¹ Российский университет дружбы народов, Россия, 117198, г. Москва, ул. Миклухо-Маклая, д. 6

² НИИ общей реаниматологии им. В. А. Неговского ФНКЦ РР, Россия, 107031, Москва, ул. Петровка, д. 25, стр. 2

Morphological Changes Depending on the Content of Clozapine and its Metabolites in the Lungs and Serum (Experimental Study)

Olga L. Romanova¹, Dmitriy V. Sundukov¹, Arkady M. Golubev², Mikhail I. Blagonravov¹

¹ Peoples Friendship University of Russia, 6 Miklukho-Maclaya, Moscow 117198, Russia

² V. A. Negovsky Research Institute of General Reanimatology, Federal Research and Clinical Center of Intensive Care Medicine and Rehabilitation, 25 Petrovka Str., Build. 2, Moscow 107031, Russia

Цель исследования: оценить морфологические изменения в легких в зависимости от концентрации клозапина и его основных метаболитов в ткани легкого и сыворотке крови.

Материалы и методы. Эксперименты проводили на беспородных крысах-самцах массой 290–350 г в возрасте 20 недель ($n=15$). Животных разделили на 3 группы: 1-я — контрольная (интактные крысы) ($n=5$); 2-я — отравление клозапином ($n=5$); 3-я — отравление комбинацией клозапина с этанолом ($n=5$). Клозапин вводили перорально в дозе 150 мг на кг массы животного под общим обезболиванием; спирт вводили совместно с клозапином перорально в дозе 5 мл на кг массы животного. Дальнейшее исследование проводили через 24 часа после введения препаратов животным 2-й и 3-й групп. После эвтаназии животных методом декапитации образцы ткани легких заливали в парафин по общепринятой методике. Далее изготавливали гистологические срезы толщиной 5 мкм, которые исследовали с помощью световой микроскопии на микроскопе Nikon Eclipse E-400 с видеосистемой на основе камеры Watec 221S (Япония) при увеличении $\times 200$ и $\times 400$. Оценивали наличие следующих патологических признаков: расстройство кровообращения (полнокровие, кровоизлияния, наличие сладжа), наличие ателектазов и дистелектазов, наличие эмфиземы, клеточной реакции (увеличение числа лейкоцитов), слущивание эпителия в просвет бронхов. Химико-токсикологическое исследование проводили на высокоэффективном жидкостном хроматографе с масс-детектором Agilent Technologies 430 Triple Quad LC/MS (Германия). Для получения хроматограмм применяли программу Agilent Mass Hunter Workstation for series tripple Quadrapole vers. B06.00 build 6.0.6.25.4sp4.

Для обработки хроматограмм использовали программу Agilent Mass Hunter Quantitive Analysis vers. B 07.00 build 7.0.457.0. Оценивали содержание клозапина, норклозапина и клозапин-N-оксида в сыворотке крови и гомогенате легких крыс.

Результаты исследования. Через 24 часа во 2-й группе животных отметили наличие ателектазов и дистелектазов в ткани легких, а также ее инфильтрацию лейкоцитами; в 3-й группе — артериальное полнокровие, клеточную реакцию (увеличение числа лейкоцитов, ателектазы и дистелектазы, утолщение межальвеолярных перегородок). Через 24 часа в легких животных 3-й группы концентрация клозапина возросла в 22,2 раза, норклозапина — в 6,6 раза, клозапин-N-оксида — в 6,2 раза по сравнению со 2-й группой; в сыворотке крови — в 5,7, в 2,0 и в 4,6 раз, соответственно.

Заключение. При отравлении клозапином в сочетании с этанолом развивается комплекс патологических изменений в легких, более выраженных по сравнению с изолированным воздействием клозапина как монопрепарата. При этом концентрация клозапина и его метаболитов в легочной ткани и сыворотке крови выше при его поступлении в организм в комбинации с этанолом.

Ключевые слова: норклозапин; клозапин-N-оксид; легкие; этанол; криминальные отравления; токсикология

The purpose of the study: to assess the morphological changes in the lungs depending on the content of clozapine and its metabolites in the lungs and serum.

Адресс для корреспонденции:

Ольга Романова
E-mail: olgpharm@ya.ru

Correspondence to:

Olga Romanova
E-mail: olgpharm@ya.ru

Materials and methods. The experiments were performed on male outbred rats weighing 290-350 g at the age of 20 weeks ($n=15$). The animals were divided into 3 groups: Group 1 – reference group (intact rats) ($n=5$); Group 2 – poisoning with clozapine ($n=5$); Group 3 – poisoning with a combination of clozapine with ethanol ($n=5$). Clozapine was administered orally at a dose of 150 mg per kg of animal's body weight under general anesthesia; alcohol was administered together with clozapine orally at a dose of 5 ml per kg of animal's body weight. Further study was carried out 24 hours after administration of drugs to animals of the 2nd and 3rd groups. After euthanasia of the animals by decapitation, tissue samples of lungs were embedded in paraffin according to the standard technique. Then 5- μ m thick histological sections were made and examined using light microscopy with the aid of a Nikon Eclipse E-400 microscope equipped with a video system based on the Watec 221S camera (Japan) at magnification of $\times 200$ and $\times 400$. The following pathological patterns were assessed: disorder of blood circulation (hyperemia, hemorrhage, and sludge), the presence of atelectasis and dystelectasis, the presence of emphysema, the cellular response (an increase in the white blood cell count), and desquamation of epithelium into the lumen of the bronchi. A chemical and toxicological study was performed on a high-performance liquid chromatograph with mass detector Agilent Technologies 430 Triple Quad LC/MS (Germany). To obtain chromatograms, the following software was used: Agilent Mass Hunter Workstation for series tripple Quadrapole vers. B06.00 build 6.0.6.25.4sp4.

The following software was used for processing chromatograms: Agilent Mass Hunter Quantitative Analysis vers. B 07.00 build 7.0.457.0. Serum and lung homogenate levels of clozapine, norclozapine, and clozapine-N – oxide were evaluated.

Results. In 24 hours, animals in the 2nd group exhibited atelectasis and dystelectasis in the lung tissue, and leukocyte infiltration; in the 3rd group, arterial hyperemia, cellular response (an increase in the white blood cell count), atelectasis and dystelectasis, and thickening of interalveolar septa were revealed. In 24 hours, in the lungs of animals of the 3rd group, the concentration of clozapine increased by 22.2-fold, norclozapine by 6.6-fold, and clozapine-N-oxide by 6.2-fold as compared to the 2nd group; in serum it increased by 5.7-, 2.0- and 4.6-fold, respectively.

Conclusion. In the case of poisoning with clozapine in combination with ethanol, a complex of pathological changes in the lungs develops, which is more severe than the isolated effect of clozapine administered as a single drug. The concentration of clozapine and its metabolites in the lung tissue and blood serum is higher when it enters the body in combination with ethanol.

Keywords: norclozapine; clozapine-N-oxide; lungs; ethanol; criminal poisoning; toxicology

DOI:10.15360/1813-9779-2018-4-44-51

Введение

Характерной чертой отравлений атипичным нейролептиком клозапином является тяжелое течение и высокая летальность, достигающая, по данным отечественных авторов, 18–20%, по данным зарубежных авторов – 10% [1, 2].

Клозапин (Лепонекс, Азалептин, Клазарил, Ипрокс, Лапенакс, Лепотекс) – это нейролептик с выраженным седативным эффектом. По химическому строению он представляет собой трициклическое соединение, молекулы которого имеют элементы сходства с производными 1,4-бензодиазепина. Фармакологическое действие клозапина складывается из нескольких эффектов и включает в себя блокаду центральных и периферических холинорецепторов, α -адренорецепторов, серотониновых и гистаминовых рецепторов, торможение высвобождения дофамина пресинаптической мембраной. Единого мнения о том, какой из этих механизмов преобладает, на сегодняшний день не существует. Тем не менее, большинство исследователей считает наиболее значимыми центральные холинолитические эффекты [3].

Клозапин относится к так называемым функциональным ядам. При подозрении на отравление им необходимо проведение судебно-медицинского исследования. Диагностика в подобных случаях производится комплексно с учетом всех доступных данных: клинико-anamnestических, патологоана-

Introduction

Poisoning with an atypical antipsychotic clozapine results in a severe course and high mortality rate reaching 18–20%, according to Russian studies, and 10%, according to international studies [1, 2].

Clozapine (Leponex, Azaleptin, Clazarile, Ibrox, Lapenas, Lepotex) is an antipsychotic with significant sedative effect. According to the chemical structure, Clozapine represents a tricyclic compound molecular structure of which is similar to the derivatives of 1,4-benzodiazepine. Several pharmacological effects of clozapine include blockade of central and peripheral cholinergic receptors, α -adrenoreceptors, serotonin and histamine receptors, inhibition of the release of dopamine by the presynaptic membrane. There is no consensus on which mechanism prevails. However, most researchers consider central cholinolytic effects to be the most significant [3].

Clozapine is a so-called functional poison. Forensic examination should be performed when poisoning is suspected. In such cases, the diagnostic process is a comprehensive one, taking into account all the available data: clinical data and medical history, autopsy data, histomorphological and quantitative analysis of the clozapine levels in biological fluids of the body.

There is a large number of cases of criminal poisoning with clozapine. The most profound suppressive effect on the human body is typical for the combined

томических, гистоморфологических, количественного анализа содержания клозапина в биологических средах организма.

Отмечается большое число случаев криминальных отравлений клозапином. Наиболее глубокое супрессивное действие на организм человека характерно для сочетанного приема клозапина и этанола, что часто используется злоумышленниками в преступных целях [4].

Для клозапина характерен узкий терапевтический индекс (высшая суточная доза — 600 мг, смертельная — 2 г.) [5, 6], что повышает риск возникновения случайных отравлений, в том числе, смертельных, поэтому очень важная роль отводится исследованию биологических жидкостей (крови, мочи) и внутренних органов [7].

Согласно данным литературы, клозапин кумулирует в головном мозге и легких [8]. Тем не менее, особенности патогенеза изменений во внутренних органах, в частности, в легких при сочетанном воздействии клозапина и этанола, изучены недостаточно.

Цель исследования — оценить морфологические изменения в легких в зависимости от концентрации клозапина и его основных метаболитов в ткани легкого и сыворотке крови.

Материал и методы

Эксперименты проводили на 15 беспородных крысах-самцах массой 290–350 гр. в возрасте 20 недель. Животных разделили на 3 группы: 1-я — контрольная (интактные крысы, $n=5$); 2-я — отравление клозапином ($n=5$); 3-я — отравление комбинацией клозапина с этанолом ($n=5$).

Клозапин вводили перорально в дозе 150 мг на кг массы животного под общим обезболиванием; этиловый спирт вводили в сочетании с клозапином перорально в дозе 5 мл на кг массы животного. Дальнейшее исследование проводили через 24 часа после введения препаратов животным 2-й и 3-й групп.

Животных всех групп выводили из эксперимента путем декапитации. Образцы ткани легких фиксировали стандартно в 4% нейтральной параформальдегиде и далее обрабатывали по общепринятой методике. Изготавливали гистологические срезы толщиной 5 мкм, наносили на предметные стекла и окрашивали гематоксилином и эозином. Препараты исследовали методом световой микроскопии на микроскопе Nikon Eclipse E-400 с видеосистемой на основе камеры Watec 221S (Япония) при увеличении $\times 200$ и $\times 400$.

Химическое исследование сыворотки крови крыс и гомогената их легких проводили методом высокоэффективной жидкостной хроматографии с масс-детектированием (ВЭЖХ-МС/МС) на высокоэффективном жидкостном хроматографе с масс-детектором Agilent Technologies 430 Triple Quad LC/MS (Германия). Для обработки хроматограмм использовали программу Agilent Mass Hunter Quantitative Analysis vers. B 07.00 build 7.0.457.0.

Содержание животных и работу с ними проводили в соответствии с приказом Минздрава СССР № 755 от 12.08.1977 г. и Европейской Конвенцией о защите позво-

intake of clozapine and ethanol, which is often used by criminals for criminal purposes [4].

Clozapine is characterized by a narrow therapeutic index (the highest daily dose is 600 mg, the lethal dose is 2 g) [5, 6], which increases the risk of accidental poisoning, including fatal ones, therefore, a study of biological fluids (blood, urine) and internal organs is crucial [7].

According to the literature, clozapine accumulates in the brain and lungs [8]. However, the pathogenesis of changes in the internal organs, in particular, in the lungs, with the combined effects of clozapine and ethanol, has not been sufficiently studied.

The purpose of the study: to assess the morphological changes associated with the content of clozapine and its metabolites in the lungs and serum.

Materials and Methods

The experiments were carried out on 15 outbred male rats weighing 290–350 g, at the age of 20 weeks. The animals were divided into 3 groups: Group 1 — reference group (intact rats); Group 2 — poisoning with clozapine; Group 3 — poisoning with a combination of clozapine with ethanol.

Clozapine was administered orally at a dose of 150 mg per kg of animal's body weight under general anesthesia; ethanol was administered together with clozapine orally at a dose of 5 ml per kg of animal's body weight. Further study was carried out 24 hours after administration of drugs to animals of the 2nd and 3rd groups.

Animals of all groups were removed from the experiment by decapitation. Lung tissue samples were fixed in 4% neutral paraformaldehyde and further processed according to the standard procedure. Histological sections, 5 μ m thick, were placed on glass slides and stained with hematoxylin and eosin. Then histological sections were examined using light microscopy by means of a Nikon Eclipse E-400 microscope with a video system based on the Watec 221S camera (Japan) at magnification of $\times 200$ and $\times 400$.

Chemical study of rats' blood serum and their lung homogenate was performed by a high-performance liquid chromatography with mass detection (HPLC-MS/MS) using a high-performance liquid chromatograph with a mass detector Agilent Technologies 430 Triple Quad LC/MS (Germany). The following software was used for processing chromatograms: Agilent Mass Hunter Quantitative Analysis vers. B 07.00 build 7.0.457.0.

Animals were kept and all works with them were carried out in accordance with Order No.755 of the Ministry of Health of the USSR dated 12.08.1977 and the European Convention for the Protection of Vertebrate Animals used for Experimental and other Scientific Purposes (Strasbourg, 18.03.1986).

Statistical processing of the study results was carried out in MS Excel. To verify a histological change in the qualitative analysis, the Fisher test was used.

Results and Discussion

24 hours after the administration of clozapine, precipitous circulatory disorder (severe plethora of capillaries of interalveolar septa and venous plethora) was found in animals' lungs. Interstitial edema developed. Alveolar hemorrhages were observed.

ночных животных, используемых для экспериментов или в иных научных целях (Страсбург, 18.03.1986 г.).

Статистическую обработку результатов исследования проводили в программе MS Excel. Для подтверждения достоверности появления того или иного гистологического изменения при проведении качественного анализа применяли критерий Фишера.

Результаты и обсуждение

Через 24 часа после введения клозапина в легких животных отмечали резкое нарушение кровообращения (выраженное полнокровие капилляров межальвеолярных перегородок и венозное полнокровие). Развивался интерстициальный отек. Наблюдали альвеолярные кровоизлияния.

В группе 2, получавшей клозапин как монопрепарат, при сравнении с контролем методом Фишера, достоверно отмечали наличие ателектазов и дистелектазов.

Через 24 часа после комбинированного введения клозапина и этанола отмечали полнокровие, кровоизлияния в альвеолы и межальвеолярные перегородки, повреждение бронхиального эпителия, утолщение межальвеолярных перегородок за счет отека и инфильтрации лейкоцитами. Обнаруживали эритроциты в просвете бронхов и альвеол. Отметили случаи развития интерстициального отека (рис. 1, *a*).

Достоверными в группе 3 можно считать следующие морфологические изменения: артериальное полнокровие, клеточную реакцию — увеличение числа лейкоцитов, утолщение межальвеолярных перегородок, ателектазы и дистелектазы (рис. 1, *b*, *c*).

Таким образом, при сочетанном воздействии клозапина и этанола наблюдали более глубокие патоморфологические изменения в легких по сравнению с изолированным воздействием клозапина. Аналогичные данные нами были получены ранее при исследовании морфологических изменений в сердце крыс [9].

Содержание клозапина и его основных метаболитов — норклозапина и клозапин-N-оксида в сыворотке крови и гомогенате легких животных анализировали по валидированной методике [8]. Полученные данные представлены в таблице.

Как следует из данных, представленных в табл., содержание клозапина в сыворотке крови было в 5,7, норклозапина — в 2,0, а клозапин-N-оксида — в 4,6 раз выше в группе 3, получавшей клозапин и этанол по сравнению с группой 2, получавшей клозапин в виде монопрепарата.

Сходные данные получили при химико-токсикологическом исследовании гомогената легких крыс. Через 24 часа у животных, получавших этанол и клозапин, содержание клозапина в легких было в 22,2 раза, норклозапина — в 6,6 раза, а клозапин-N-оксида — в 6,2 раза выше по сравнению с группой 2, получавшей клозапин изолированно. Достаточно высокие значения ошибки средней,

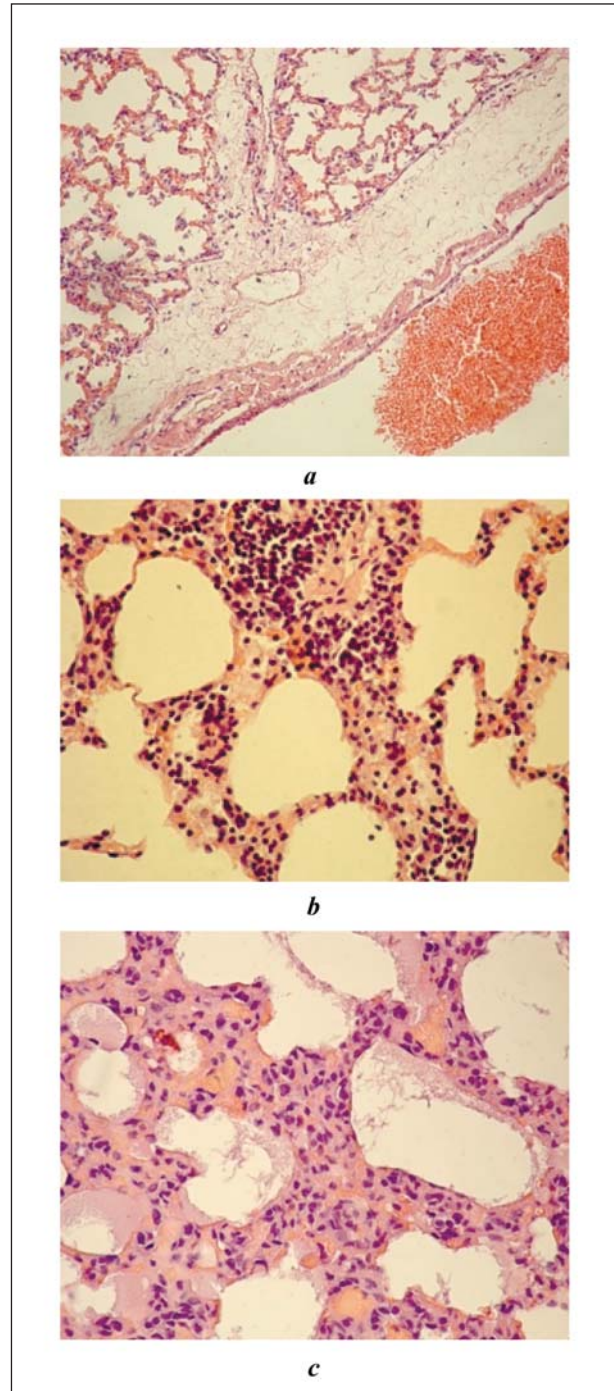


Рис. 1. Препарат легкого крысы через 24 часа после отравления клозапином и этанолом.

Примечание. *a* — интерстициальный отек, ув. $\times 200$; *b* — клеточная реакция (увеличение числа лейкоцитов), ув. $\times 400$; *c* — клеточная реакция (увеличение числа лейкоцитов), утолщение межальвеолярных перегородок, ув. $\times 400$. Окраска гематоксилином и эозином.

Fig. 1. Specimen of rat's lung 24 hours after poisoning with clozapine and ethanol.

Note. *a* — interstitial edema, magnification $\times 200$; *b* — cell response (an increase in the white blood cell count), magnification $\times 400$; *c* — cell response (increased number of white blood cells), thickening of interalveolar septa, magnification $\times 400$. Hematoxylin and eosin staining.

**Содержание клозапина и его метаболитов в сыворотке крови и гомогенате легких у крыс.
The levels of clozapine and its main metabolites in blood serum and homogenate of rats' lungs.**

Parameters	The value of parameters in groups			
	blood serum, µg/ml		lung homogenate, µg/g	
	Group 2	Group 3	Group 2	Group 3
Clozapine	0.28±0.089*	1.42±0.33	458.03±107.95*	10177.45±891.45
Norclozapine	1.28±0.41	2.52±0.60	274.48±104.93*	1808.96±317.28
Clozapine-N-oxide	0.05±0.01*	0.23±0.10	1.90±0.34*	11.80±3.55

Note. * – significant differences between groups, $P \leq 0.05$.

Примечание. Parameters – показатели; Values of ... in groups – показатели в группах; blood serum – сыворотка крови; lung homogenate – гомогенат легких; Clozapine – клозапин; Norclozapine – норклозапин; Clozapine-N-oxide – клозапин-N-оксид. * – достоверные различия между группами при $p \leq 0,05$.

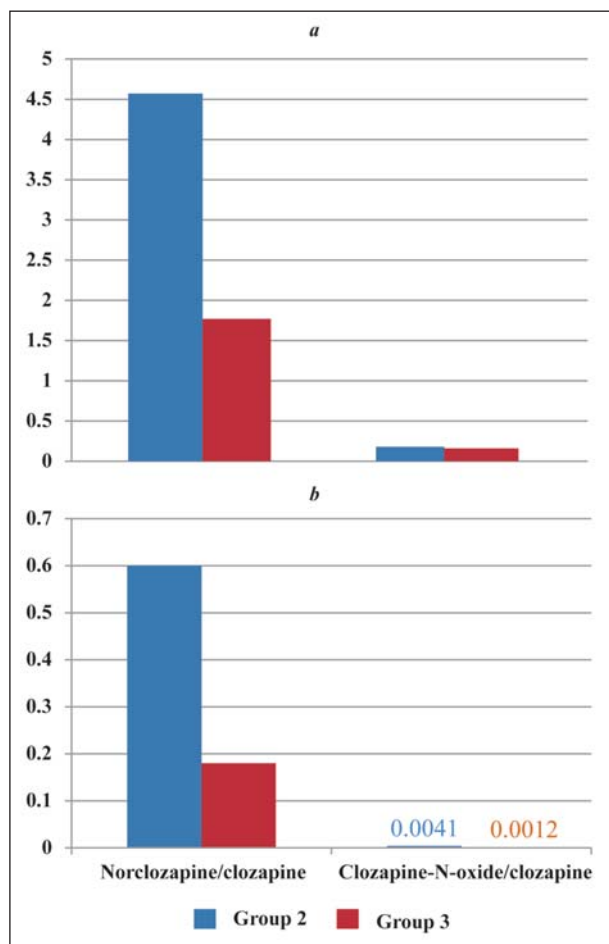


Рис. 2. Соотношение метаболит/клозапин в сыворотке крови (a) и гомогенате легкого (b) крыс.

Fig. 2. The metabolite/clozapine ratio in serum (a) and lung homogenate (b) of rats.

полученные при проведении химико-токсикологического исследования, возможно, обусловлены генетической неоднородностью подопытных животных и малой выборкой.

Более высокое содержание клозапина и его метаболитов (норклозапина и клозапин-N-оксида) в легких соответствовало появлению в них более выраженных и разнообразных гистоморфологических изменений.

Соотношение норклозапин/клозапин в сыворотке крови крыс группы 2, получавшей клозапин

In Group 2 treated with clozapine as a single-drug therapy, there were atelectasis and dystelectasis as compared to the reference group using the Fisher test.

There were hyperemia, alveolar and interalveolar septa hemorrhages, damage to the bronchial epithelium, and thickening of the interalveolar septa due to edema and infiltration by leukocytes 24 hours after concomitant administration of clozapine and ethanol. Red blood cells were found in the bronchial lumen and alveoli. Cases of interstitial edema were observed (fig. 1, a).

The following morphological changes can be considered significant in Group 3: arterial plethora, cellular response (an increase in the leukocyte count), thickening of interalveolar septa, atelectasis and dystelectasis (fig. 1, b, c).

Therefore, the combined effects of clozapine and ethanol showed deeper pathomorphological changes in the lungs compared to the isolated effects of clozapine. Similar data were obtained earlier in the study of morphological changes in rat hearts [9].

The levels of clozapine and its main metabolites, norclozapine and clozapine-N-oxide, in blood serum and homogenate of animal lungs were analyzed using a validated procedure [8]. The acquired data are presented in the table.

Data presented in the table demonstrate that the level of clozapine in serum was 5.7-fold, norclozapine 2.0-fold and clozapine-N-oxide 4.6-fold higher in group 3 receiving clozapine and ethanol as compared to group 2 receiving clozapine in the form of a single-drug therapy.

Similar data were obtained in chemical and toxicological study of the rats' lung homogenate. The level of clozapine in the lungs was 22.2-fold, norclozapine 6.6-fold, and clozapine-N-oxide 6.2-fold higher than in group 2 receiving clozapine alone. Relatively high values of the error of mean obtained during the chemical and toxicological study may be explained by genetic heterogeneity of experimental animals and a small sample.

A higher concentration of clozapine and its metabolites (norclozapine and clozapine-N-oxide) in the lungs corresponded to the development of more pronounced and diverse histomorphological changes in them.

Fig. 2 demonstrates the metabolite/clozapine ratio in rat's blood serum and their lung homogenate. The nor-

как монопрепарат, составило 4,57, а соотношение клозапин-N-оксид/клозапин — 0,18. В группе 3, получавшей клозапин и этанол, соотношение норклозапин/клозапин составило 1,77, а соотношение клозапин-N-оксид/клозапин — 0,16.

Соотношение норклозапин/клозапин в гомогенате легких крыс в группе 2, получавшей клозапин, составило 0,60, а соотношение клозапин-N-оксид/клозапин — 0,0041. В группе 3, получавшей комбинацию клозапина и этанола, соотношение норклозапин/клозапин составило 0,18, а соотношение клозапин-N-оксид/клозапин — 0,0012.

На рис. 2 соотношения метаболит/клозапин в сыворотке крови крыс и гомогенате их легких представлены в графическом виде.

В основе патологических процессов, наблюдаемых в легких животных групп 2 и 3, лежит, вероятно, повышение свертываемости крови, связанное с механизмом действия клозапина, и непосредственное повреждение эндотелия сосудов микроциркуляторного русла под действием самого клозапина, что согласуется с данными ряда авторов [3, 10, 11].

Резкое повышение агрегационной активности эритроцитов и тромбоцитов, наблюдаемое и при изолированном отравлении клозапином, и при комбинированном отравлении клозапином и этанолом, вероятно, связано с блокадой 5-HT₃-рецепторов в тромбоцитах, что также согласуется с данными литературы [5]. В ответ на экзогенное воздействие на легкие, форменные элементы крови слипаются, образуя сгустки. Кровенаполнение различных отделов микроциркуляторного русла становится неравномерным. Это отрицательно сказывается и на микроциркуляции, и на тканевом метаболизме, что приводит к усугублению гипоксии и ацидозу тканей [12, 13]. Сходную картину наблюдали как в проведенных нами ранее исследованиях [14], так и в данном эксперименте.

Под воздействием клозапина нарушаются свойства сурфактанта. Это, в свою очередь, приводит к возникновению ателектазов [15, 16]. В проведенном эксперименте ателектазы и дистелектазы появлялись во 2-й и 3-й группах животных.

В легких крыс, получавших клозапин и его комбинацию с этанолом, вероятно, происходит повреждение эндотелия микроциркуляторного русла легких и альвеолярного эпителия, что может быть связано с непосредственным альтерирующим действием на них клозапина, а также с резким усилением процесса перекисного окисления липидов (ПОЛ) и повреждением антиоксидантной системы защиты крови. Это подтверждается рядом работ [11, 17, 18].

В публикациях последних лет показано, что в результате непосредственного влияния гипоксии образуются ряд биологически активных веществ, которые оказывают дальнейшее повреждающее воздействие на эндотелиальную мембрану, в частности, в легких из поврежденных тучных клеток высвобождается гистамин, а также ряд ферментов, вызываю-

clozapine/clozapine ratio in blood serum of rats of group 2 receiving clozapine as a single-drug preparation was 4.57, and the clozapine-N-oxide/clozapine ratio was 0.18. In group 3 receiving clozapine and ethanol, the norclozapine/clozapine ratio was 1.77, and the clozapine-N-oxide/clozapine ratio was 0.16. The norclozapine/clozapine ratio in the lung homogenate of rats of group 2 receiving clozapine was 0.60, and the clozapine-N-oxide/clozapine ratio was 0.0041. In group 3 receiving clozapine and ethanol, the norclozapine/clozapine ratio was 0.18, and the clozapine-N-oxide/clozapine ratio was 0.0012.

Pathological processes observed in the lungs of animals of groups 2 and 3 are probably based on increased blood coagulation associated with the mechanism of action of clozapine and a direct damage to the endothelium of the microcirculatory vessels under the effect of clozapine itself, which is consistent with the data of several authors [3, 10, 11].

A precipitous increase in the aggregation activity of red blood cells and platelets observed in both isolated poisoning with clozapine and combined poisoning with clozapine and ethanol, probably, is associated with blockade of 5-HT₃-receptors in platelets, which is also consistent with the literature data [5]. In response to exogenous effects on the lungs, blood cells stick together forming sludge. The blood supply of the various parts of the microvasculature becomes heterogeneous. This has a negative effect on microcirculation and tissue metabolism, which leads to worsening of tissue hypoxia and acidosis [12, 13]. A similar picture was observed both in our earlier studies [14] and in this experiment.

The properties of surfactant are impaired under the effect of clozapine. This, in turn, leads to the emergence of atelectasis [15, 16]. In the experiment, atelectasis and dystelectasis developed in the 2nd and 3rd groups of animals.

In lungs of rats receiving clozapine and its combination with ethanol, endothelium of the microcirculatory bed of the lungs and alveolar epithelium may be damaged, which may be associated with a direct alteration effect of clozapine on them, as well as with a precipitous increase in the lipid peroxidation (LPO) and damage to the antioxidant system of blood protection. This is confirmed by a number of works [11, 17, 18].

Recent publications have demonstrated that due to direct influence of hypoxia, a number of biologically active substances (particularly, histamine) are formed, which have a further damaging effect on the endothelial membrane and causing releasing the various proteolytic enzymes from the damaged mast cells in the lungs. Increased concentration of histamine in blood exacerbates bronchospasm and post-capillary vasoconstriction. This leads to an increase in pressure in the pulmonary capillaries and an active release of the fluid in the interstitium [19–22]. It can be assumed that this mechanism is the basis

щих протеолиз. Увеличение концентрации гистамина в крови усугубляет бронхоспазм и посткапиллярную вазоконстрикцию. Это приводит к увеличению давления в легочных капиллярах и активному выходу жидкости в интерстиций [19–22]. Можно предположить, что данный механизм лежит в основе развития итерстициального отека у животных, включенных в проведенный эксперимент.

Кроме того, патологические процессы, происходящие в легких, могут быть обусловлены присутствием цитокинов, к которым относятся такие вещества, как интерлейкины (ИЛ-1-18), интерфероны (ИФН- α , β , γ), кахектины (факторы некроза опухоли), колониестимулирующие факторы и ряд других [23–25].

Все вышеперечисленное, наряду с нарушением микроциркуляции в легких, вызывает значительное повышение проницаемости легочных капилляров, а также развитие отека, что наблюдалось в проведенном ранее [14] и в данном эксперименте.

В последующем развиваются клеточная реакция: кумуляция в легких нейтрофилов, макрофагов, лимфоцитов), интерстициальный и альвеолярный отек, ателектазы и дистелектазы, расстройства гемо- и лимфомикроциркуляции, нарушается проходимость бронхиол [26].

Указанные изменения приводят к нарушению газообмена в легких, нарастанию респираторной гипоксии, гипоксемии и ухудшению биомеханики легких [27].

В ходе проведения химико-токсикологического исследования гомогената легких более высокое содержание клоzapина и его метаболитов — норклоzapина и клоzapин-N-оксида отметили в группе животных, получавших комбинацию клоzapина и этанола. Этанол, вероятно, приводит к усилению кумуляции клоzapина в легких.

Заключение

При отравлении клоzapинном в сочетании с этанолом развивается комплекс морфологических изменений в легких, более выраженных по сравнению с изолированным воздействием клоzapина как монопрепарата. При этом концентрация клоzapина

for the development of interstitial edema in animals included in the experiment.

In addition, pathological processes occurring in the lungs may be due to the presence of cytokines, which include such substances as interleukins (IL-1-18), interferons (IFN- α , β , γ), cachectins (tumor necrosis factors), colony stimulating factors and a number of others [23–25].

All of the above, along with impairment of microcirculation in the lungs, causes a significant increase in the permeability of pulmonary capillaries, as well as the development of edema, which was observed in the previous [14] and this experiment.

Then, the cellular reaction develops: accumulation neutrophils, macrophages, and lymphocytes in lungs, interstitial and alveolar edema, atelectasis and dystelectasis, disorders of hemo — and lymphomicrocirculation; the patency of the bronchioli is impaired [26].

These changes lead to the impairment of gas exchange in the lungs, the increase in respiratory hypoxia, hypoxemia and deterioration of lung biomechanics [27].

During the chemical-toxicological study of the lung homogenate, higher levels of clozapine and its metabolites, norclozapine and clozapine-N-oxide, were found in the group of animals that received a combination of clozapine and ethanol. Ethanol probably leads to increased accumulation of clozapine in the lungs.

Conclusion

In the case of poisoning with clozapine in a combination with ethanol, a complex of pathological changes in the lungs develops, which are more severe than the isolated effect of clozapine as a single drug therapy. The concentration of clozapine and its metabolites in the lung tissue and blood serum is higher when it enters the body in combination with ethanol.

и его метаболитов в легочной ткани и сыворотке крови выше при его поступлении в организм в комбинации с этанолом.

Литература

1. *Стопницкий А.А., Акалаев Р.Н.* Интенсивная терапия больных с отравлением уксусной кислотой, осложненным развитием шока. *Общая реаниматология.* 2014; 10 (2): 18-22. DOI: 10.15360/1813-9779-2013-2-18
2. *Schulz M., Iwersen-Bergmann S., Andresen H., Schmoltdt A.* Therapeutic and toxic blood concentrations of nearly 1,000 drugs and other xenobiotics. *Crit. Care.* 2012; 16 (4): R136. DOI: 10.1186/cc11441. PMID: 22835221
3. *Машковский М.Д.* Лекарственные средства. 16-е изд. М.: Новая волна; 2012: 73-74. ISBN 978-5-7864-0218-7
4. *Слюндин Д.Г., Ливанов А.С., Анушин В.В., Бобринская И.Г., Тутова Е.В.* Криминальные отравления клоzapинном. *Анестезиология и реаниматология.* 2007; 4: 61-64. PMID: 17929492
5. Справочник Видаль. Лекарственные препараты в России. 21-е изд. М.: АстраФармСервис; 2012: 8. ISBN: 978-5-89892-165-1
6. *Subramanian S., Völm B.A., Huband N.* Clozapine dose for schizophrenia. *Cochrane Database Syst. Rev.* 2017; 6: CD009555. DOI: 10.1002/14651858.CD009555.pub2. PMID: 28613395

References

1. *Stopnitskiy A.A., Akalaev R.N.* Intensive therapy of patients with acetic acid poisoning complicated by shock. *Obshchaya Reanimatologiya = General Reanimatology.* 2014; 10 (2): 18-22. DOI: 10.15360/1813-9779-2013-2-18. [In Russ., In Engl.]
2. *Schulz M., Iwersen-Bergmann S., Andresen H., Schmoltdt A.* Therapeutic and toxic blood concentrations of nearly 1,000 drugs and other xenobiotics. *Crit. Care.* 2012; 16 (4): R136. DOI: 10.1186/cc11441. PMID: 22835221
3. *Mashkovsky M.D.* Medicinal products. 16-th ed. Moscow: Novaya Volna; 2012: 73-74. ISBN 978-5-7864-0218-7. [In Russ.]
4. *Slyundin D.G., Livanov A.S., Anushin V.V., Bobrinskaya I.G., Tutova E.V.* Criminal clozapine intoxications. *Anesteziology i Reanimatologiya.* 2007; 4: 61-64. PMID: 17929492. [In Russ.]
5. VIDAL directory. Medicines in Russia. 21-st ed. Moscow: AstraFarm-Servis; 2012: 8. ISBN: 978-5-89892-165-1. [In Russ.]
6. *Subramanian S., Völm B.A., Huband N.* Clozapine dose for schizophrenia. *Cochrane Database Syst. Rev.* 2017; 6: CD009555. DOI: 10.1002/14651858.CD009555.pub2. PMID: 28613395

7. *Barsegyan S.S., Nikolaeva N.O., Onishchenko M.M., Salomatin E.M., Salynikova E.A.* Определение клоzapина при судебно-химическом исследовании трупной крови, мочи и печени с применением высокоэффективной жидкостной хроматографии. *Суд.-мед. экспертиза*. 2012; 55 (4): 43-47. PMID: 23008960
8. *Romanova O.L., Stepanova E.S., Barsegyan S.S., Sundukov D.V., Chistyakov V.V.* Одновременное обнаружение клоzapина, норклоzapина и клоzapин-N-оксида в сыворотке крови и органах. *Фармация*. 2016; 65 (5): 27-29.
9. *Romanova O.L., Sundukov D.V., Golubev A.M., Babkina A.S., Golubev M.A.* Морфологические изменения в сердце при отравлении клоzapинном (экспериментальное исследование). *Общая реаниматология*. 2017; 13 (2): 6-13. DOI: 10.15360/1813-9779-2017-2-6-13
10. *Golubev A.M., Moroz V.V., Meshcheryakov G.N., Lysenko D.V.* Патогенез и морфология острого повреждения легких. *Общая реаниматология*. 2005; 1 (5): 5-12. DOI: 10.15360/1813-9779-2005-5-5-12
11. *Ilyashenko K.K., Luzhnikov E.A., Belova M.V., Ermokhina T.V., Lisovik Zh.A., Kareva M.V., Elkov A.N., Zimina L.N., Barinova M.V.* Особенности острого отравления клоzapинном. *Токсикол. вестник*. 2009; 2: 2-5.
12. *Michard F., Fernandez-Mondejar E., Kirov M.Y., Malbrain M., Tagami T.* A new and simple definition for acute lung injury. *Crit. Care Med.* 2012; 40 (3): 1004-1006. DOI: 10.1097/CCM.0b013e31823b97fd. PMID: 22343856
13. *Bernard G.R., Artigas A., Brigham K.L., Carlet J., Falke K., Hudson L., Lamy M., Legall J.R., Morris A., Spragg R.* The American-European Consensus Conference on ARDS. Definitions, mechanisms, relevant outcomes, and clinical trial coordination. *Am. J. Respir. Crit. Care Med.* 1994; 149 (3 Pt 1): 818-824. DOI: 10.1164/ajrccm.149.3.7509706. PMID: 7509706
14. *Romanova O.L., Sundukov D.V., Golubev A.M., Blagonravov M.L., Golubev M.A.* Характеристика общепатологических процессов в легких при отравлении клоzapинном. *Общая реаниматология*. 2017; 13 (4): 22-29. DOI: 10.15360/1813-9779-2017-4-22-29
15. *Ziliene V., Kondrotas A.J., Kevelaitis E.* Etiology and pathogenesis of acute respiratory failure. *Medicina (Kaunas)*. 2004; 40 (3): 286-294. PMID: 15064552
16. *Kuzovlev A.N., Moroz V.V., Golubev A.M., Polovnikov S.G.* Diagnosis of acute respiratory distress syndrome in nosocomial pneumonia. *Semin. Cardiothorac. Vasc. Anesth.* 2010; 14 (4): 231-241. DOI: 10.1177/1089253210388297. PMID: 21193470
17. *Глушкова С.И., Куценко С.А., Карпищенко А.И., Новикова Т.М.* Состояние системы глутатиона и процессов перекисного окисления липидов в эритроцитах пациентов в клинике острых отравлений веществами седативно-гипнотического действия. *Токсикол. вестник*. 2003; 5: 6-12.
18. *Богомолова И.Н., Богомолов Д.В.* Танатогенез при отравлении психофармакологическими средствами. *Суд.-мед. экспертиза*. 2005; 48 (2): 19-22. PMID: 15881137
19. *Черняев А.Л., Самсонова М.В.* Общая и частная патология легких. Респираторная медицина. М.: ГЭОТАР-Медиа; 2007: 131-155.
20. *Марино П.Л.* Интенсивная терапия. М.: ГЭОТАР-Медиа; 2010: 770. ISBN 978-5-9704-1399-9
21. *Moroz V., Golubev A., Kuzovlev A.N.* Acute respiratory distress syndrome: new classification. *Semin. Cardiothorac. Vasc. Anesth.* 2010; 14 (1): 46. DOI: 10.1177/1089253210364249. PMID: 20472624
22. *Golubev A.M., Moroz V.V., Sundukov D.V.* Патогенез острого респираторного дистресс-синдрома. *Общая реаниматология*. 2012; 8 (4): 13-21. DOI:10.15360/1813-9779-2012-4-13
23. *Cook J.A., Gesel J., Haluska P.V., Reines H.D.* Prostaglandins, thromboxanes, leukotrienes and cytochrome P-450 metabolites of arachidonic acid. *New Horiz.* 1993; 1 (1): 60-69. PMID: 7922394
24. *Yang G., Hamacher J., Gorshkov B., White R., Sridhar S., Verin A., Chakraborty T., Lucas R.* The dual role of TNF in pulmonary edema. *J. Cardiovasc. Dis. Res.* 2010; 1 (1): 29-36. DOI: 10.4103/0975-3583.59983. PMID: 21188088
25. *Hirani N., Antonicelli F., Strieter R.M., Wiesener M.S., Ratcliffe P.J., Haslett C., Donnelly S.C.* The regulation of Interleukin-8 by hypoxia in human macrophages: a potential role in the pathogenesis of the acute respiratory distress syndrome (ARDS). *Mol. Med.* 2001; 7 (10): 685-689. PMID: 11713368
26. *Hardaway R.M.* Pathology and the physiology of disseminated intravascular coagulation. Pathophysiology of shock, anoxia, ischemia. Baltimore: Williams & Wilkins. 1982: 186-197.
27. *Leaver S.K., Evans T.W.* Acute respiratory distress syndrome. *Br. Med. J.* 2007; 335 (7616): 389-394. DOI: 10.1136/bmj.39293.624699.AD. PMID: 17717368
7. *Barsegyan S.S., Nikolaeva N.O., Onishchenko M.M., Salomatin E.M., Salynikova E.A.* The determination of clozapine for the forensic chemical study of cadaveric blood, urine, and liver with the use of high performance liquid chromatography. *Sudebno-Meditsinskaya Ekspertiza*. 2012; 55 (4): 43-47. PMID: 23008960. [In Russ.]
8. *Romanova O.L., Stepanova E.S., Barsegyan S.S., Sundukov D.V., Chistyakov V.V.* Simultaneous determination of clozapine, norclozapine, clozapine-n-oxide in serum and organs. *Farmatsiya*. 2016; 65 (5): 27-29. [In Russ.]
9. *Romanova O.L., Sundukov D.V., Golubev A.M., Babkina A.S., Golubev M.A.* Morphological changes in the heart with clozapine poisoning (experimental study). *Obshchaya Reanimatologiya = General Reanimatology*. 2017; 13 (2): 6-13. DOI: 10.15360/1813-9779-2017-2-6-13. [In Russ., In Engl.]
10. *Golubev A.M., Moroz V.V., Meshcheryakov G.N., Lysenko D.V.* Acute pulmonary lesion: pathogenesis and morphology. *Obshchaya Reanimatologiya = General Reanimatology*. 2005; 1 (5): 5-12. DOI: 10.15360/1813-9779-2005-5-5-12. [In Russ., In Engl.]
11. *Ilyashenko K.K., Luzhnikov E.A., Belova M.V., Ermokhina T.V., Lisovik Zh.A., Kareva M.V., Elkov A.N., Zimina L.N., Barinova M.V.* Features of acute poisonings by klozapin. *Toksikologichesky Vestnik*. 2009; 2: 2-5. [In Russ.]
12. *Michard F., Fernandez-Mondejar E., Kirov M.Y., Malbrain M., Tagami T.* A new and simple definition for acute lung injury. *Crit. Care Med.* 2012; 40 (3): 1004-1006. DOI: 10.1097/CCM.0b013e31823b97fd. PMID: 22343856
13. *Bernard G.R., Artigas A., Brigham K.L., Carlet J., Falke K., Hudson L., Lamy M., Legall J.R., Morris A., Spragg R.* The American-European Consensus Conference on ARDS. Definitions, mechanisms, relevant outcomes, and clinical trial coordination. *Am. J. Respir. Crit. Care Med.* 1994; 149 (3 Pt 1): 818-824. DOI: 10.1164/ajrccm.149.3.7509706. PMID: 7509706
14. *Romanova O.L., Sundukov D.V., Golubev A.M., Blagonravov M.L., Golubev M.A.* Characteristics of general pathological processes in the lungs following clozapine poisoning. *Obshchaya Reanimatologiya = General Reanimatology*. 2017; 13 (4): 22-29. DOI: 10.15360/1813-9779-2017-4-22-29. [In Russ., In Engl.]
15. *Ziliene V., Kondrotas A.J., Kevelaitis E.* Etiology and pathogenesis of acute respiratory failure. *Medicina (Kaunas)*. 2004; 40 (3): 286-294. PMID: 15064552
16. *Kuzovlev A.N., Moroz V.V., Golubev A.M., Polovnikov S.G.* Diagnosis of acute respiratory distress syndrome in nosocomial pneumonia. *Semin. Cardiothorac. Vasc. Anesth.* 2010; 14 (4): 231-241. DOI: 10.1177/1089253210388297. PMID: 21193470
17. *Glushkov S.I., Kutsenko S.A., Karpishchenko A.I., Novikova T.M.* The state of the glutathione system and processes of lipid peroxidation in red blood cells of patients with acute poisonings with sedative-hypnotic substances. *Toksikologichesky Vestnik*. 2003; 5: 6-12. [In Russ.]
18. *Bogomolova I.N., Bogomolov D.V.* Thanatogenesis in poisoning with psychic drugs. *Sudebno-Meditsinskaya Ekspertiza*. 2005; 48 (2): 19-22. PMID: 15881137. [In Russ.]
19. *Chernyayev A.L., Samsonova M.V.* General and special pathology of the lung. *Respiratornaya Meditsina*. Moscow: GEOTAR Media; 2007: 131-155. [In Russ.]
20. *Marino P.L.* Intensive care. Moscow: GEOTAR-Media; 2010: 770. ISBN 978-5-9704-1399-9. [In Russ.]
21. *Moroz V., Golubev A., Kuzovlev A.N.* Acute respiratory distress syndrome: new classification. *Semin. Cardiothorac. Vasc. Anesth.* 2010; 14 (1): 46. DOI: 10.1177/1089253210364249. PMID: 20472624
22. *Golubev A.M., Moroz V.V., Sundukov D.V.* Pathogenesis of acute respiratory distress syndrome. *Obshchaya Reanimatologiya = General Reanimatology*. 2012; 8 (4): 13-21. DOI:10.15360/1813-9779-2012-4-13. [In Russ., In Engl.]
23. *Cook J.A., Gesel J., Haluska P.V., Reines H.D.* Prostaglandins, thromboxanes, leukotrienes and cytochrome P-450 metabolites of arachidonic acid. *New Horiz.* 1993; 1 (1): 60-69. PMID: 7922394
24. *Yang G., Hamacher J., Gorshkov B., White R., Sridhar S., Verin A., Chakraborty T., Lucas R.* The dual role of TNF in pulmonary edema. *J. Cardiovasc. Dis. Res.* 2010; 1 (1): 29-36. DOI: 10.4103/0975-3583.59983. PMID: 21188088
25. *Hirani N., Antonicelli F., Strieter R.M., Wiesener M.S., Ratcliffe P.J., Haslett C., Donnelly S.C.* The regulation of Interleukin-8 by hypoxia in human macrophages: a potential role in the pathogenesis of the acute respiratory distress syndrome (ARDS). *Mol. Med.* 2001; 7 (10): 685-689. PMID: 11713368
26. *Hardaway R.M.* Pathology and the physiology of disseminated intravascular coagulation. Pathophysiology of shock, anoxia, ischemia. Baltimore: Williams & Wilkins. 1982: 186-197.
27. *Leaver S.K., Evans T.W.* Acute respiratory distress syndrome. *Br. Med. J.* 2007; 335 (7616): 389-394. DOI: 10.1136/bmj.39293.624699.AD. PMID: 17717368

Поступила 27.02.18

Received 27.02.18