# ОБЩАЯ ПАТОЛОГИЯ И ПАТОЛОГИЧЕСКАЯ ФИЗИОЛОГИЯ

# МАЛЫЕ БЕЛКИ ТЕПЛОВОГО ШОКА HSP10 И HSP27 В МИОКАРДЕ ЛЕВОГО ЖЕЛУДОЧКА СЕРДЦА КРЫС ПРИ СОЧЕТАНИИ АРТЕРИАЛЬНОЙ ГИПЕРТЕНЗИИ С ИНСУЛИНОЗАВИСИМЫМ САХАРНЫМ ДИАБЕТОМ

**А.П.Склифасовская, М.Л.Благонравов**

*Кафедра общей патологии и патологической физиологии имени В.А.Фролова Медицинского института ФГАОУ ВО РУДН, Москва, РФ*

Исследована экспрессия малых белков теплового шока HSP10 и HSP27 в кардиомиоцитах левого желудочка при артериальной гипертензии, изолированном инсулинозависимом сахарном диабете и их сочетании. Эксперимент проводили на крысах-самцах линии Wistar-Kyoto в возрасте 38 нед и линии SHR в возрасте 38 и 57 нед. Инсулинозависимый сахарный диабет моделировали путём однократного парентерального введения стрептозотоцина (65 мг/кг). Экспрессию HSP10 и HSP27 в кардиомиоцитах левого желудочка оценивали методом иммуногистохимического исследования. Содержание HSP10 в кардиомиоцитах левого желудочка при изолированном сахарном диабете снижалось по сравнению с нормотензивным интактным контролем, а при сочетании артериальной гипертензии с сахарным диабетом, напротив, увеличивалось. Интенсивность экспрессии HSP27 снижалась при артериальной гипертензии (38 нед) и при сочетании артериальной гипертензии и сахарного диабета. Однако при длительной артериальной гипертензии (57 нед) наблюдалось увеличение содержания HSP27 в кардиомиоцитах.

**Ключевые слова:** *малые белки теплового шока; HSP10; HSP27; артериальная гипертензия; сахарный диабет*

В поддержании внутриклеточного протеостаза — одного из наиболее важных процессов в клеточном метаболизме — ключевую роль играют молекулярные шапероны. Их функция заключается в предупреждении денатурации белков с возможностью их последующего рефолдинга [9]. Значительную часть молекулярных шаперонов составляют малые белки теплового шока (Heat Shok Proteins, HSP). Характер их распределения в тканях варьируется от широко распространённого до тканеспецифичного. Различные члены семейства малых HSP могут подвергаться фосфорилированию, в результате чего меняется их активность и олигомерное состояние [5]. Установлено также, что члены семейства малых HSP ингибируют активность протеаз, в частности кальпаина, который активируется при фибрилляции предсердий. За счёт указанного механизма происходит стабилизация белкового состава кардиомиоцитов, что позволяет поддерживать электрофизиологические свойства и сократительную функцию предсердий [6].

В условиях клеточного стресса резко активируется процесс денатурации белков, при этом крупномолекулярные HSP, такие как HSP60, HSP70 и HSP90, связывают развёрнутые или неправильно свёрнутые белки и способствуют их рефолдингу, используя энергию гидролиза АТФ. Группа малых HSP является АТФ-независимыми белками, что в условиях дефицита энергии, обусловленного стрессом, позволяет

***Адрес для корреспонденции:*** blagonravovm@mail.ru. Благонравов М.Л.
***doi:*** 10.47056/0365-9615-2020-170-12-674-681

им быстро предотвратить агрегацию белка с меньшими энергетическими затратами [1].

В развитии сердечной недостаточности важную роль играет нарушение функции так называемой системы контроля качества белка (Protein Quality Control, PQC), представляющей собой совокупность путей, реализуемых молекулярными шаперонами и ко-шаперонами, и предназначенных для восстановления или клиренса дефектных белков в кардиомиоцитах. Формирование дефектных путей PQC и накопление токсичных белков являются механизмами патогенеза альтерации миокарда при идиопатической кардиомиопатии, а также ИБС [13]. При этом клетки реагируют на потерю протеостатического контроля индукцией реакций теплового шока. Считается, что малые HSP представляют собой первую линию защиты кардиомиоцитов в условиях нарушения протеостаза, обеспечивая стабилизацию белков саркомера [8].

К наиболее распространённым малым HSP, экспрессируемым в ряде тканей организма, включая миокард, относится HSP27 (HSPB1). Потенциальная роль HSPB1 в развитии сердечно-сосудистых заболеваний была продемонстрирована в ходе исследований сосудистой стенки. В частности, повышение экспрессии HSPB1 в стенке аорты у пациентов с ИБС замедляло прогрессирование атеросклероза посредством ингибирования продукции свободных радикалов кислорода и подавления митохондриального пути инициации апоптоза [15].

HSP10 является кофактором, участвующим в HSP60-опосредованном свёртывании и сортировке белка. В исследовании по выявлению генов, регулирующих транскрипционный фактор активирующий белок-1 (AP-1), характеризующийся как медиатор NO-индуцированного апоптоза в кардиомиоцитах, были индентифицированы три антиапоптотических гена, в том числе ген, активирующих продукцию HSP10. Было установлено, что HSP10 проявляет антиапоптотические свойства при NO-индуцированном апоптозе кардиомиоцитов и может служить патогенетической мишенью для отрицательной регуляции данного процесса [11]. Вместе с тем в исследовании [3] представлены данные, согласно которым в ткани миокарда крыс, подвергнутых нагреванию до 42ºC, уровень экспрессии и локализация HSP60 и его ко-шаперона HSP10 изменяются по-разному. Это позволяет предположить, что в условиях теплового стресса данные белки не образуют комплекс в кардиомиоцитах.

На экспериментальной модели ишемического прекондиционирования была показана роль гуморальных факторов в защите миокарда. Кардиопротективный эффект связан с гидрофобными пептидами (4-12 кДа), одним из которых является HSP10 [10].

Несмотря на наличие значительного количества данных об участии малых HSP в развитии сердечно-сосудистой патологии, не существует однозначного представления об их роли в патогенезе повреждения миокарда, обусловленного распространённым вариантом коморбидной патологии — сочетанием артериальной гипертензии (АГ) и сахарного диабета (СД).

Цель данного исследования — изучить особенности экспрессии малых HSP10 и HSP27 (HSPB1) в кардиомиоцитах левого желудочка сердца при первичной АГ, инсулинозависимом СД и их сочетании.

## МЕТОДИКА ИССЛЕДОВАНИЯ

Работа выполнена на 25 крысах-самцах линий Wistar-Kyoto (WKY, нормотензивные) и SHR (спонтанно гипертензивные) массой 290-400 г. Все манипуляции с животными проводились в соответствии с Европейской конвенцией о защите позвоночных животных, используемых для экспериментов или в иных научных целях (Страсбург, 1986 г.).

Животные были разделены на 5 групп (по 5 особей в каждой): 1-я (контроль) — интактные нормотензивные крысы WKY в возрасте 38 нед, 2-я — гипертензивные крысы SHR в возрасте 38 нед, 3-я — гипертензивные крысы SHR в возрасте 57 нед, 4-я — нормотензивные крысы WKY в возрасте 38 нед с инсулинозависимым СД, 5-я — гипертензивные крысы SHR в возрасте 38 нед с инсулинозависимым СД.

Животные были получены из питомника лабораторных животных "Пущино" (филиал ИБХ РАН). У 5 крыс линии SHR из этой же партии в возрасте 38 нед измеряли АД методом телеметрического мониторирования с использованием оборудования DSI. У всех животных систолическое АД было выше 190 мм рт. ст., диастолическое — выше 140 мм рт. ст.

Инсулинозависимый СД моделировали у крыс 4-й и 5-й групп путём однократного интраперитонеального введения стрептозотоцина (Alfa Aesar) в дозе 65 мг/кг массы. Раствор стрептозотоцина для инъекций готовили на цитратном буфере при 4ºC непосредственно перед введением. Через 3 сут измеряли уровень глюкозы в крови, полученной из хвостовой вены, с

использованием глюкометра Accu-Chek Active. Для дальнейшего исследования отбирали животных с гликемией выше 16 ммоль/л. Длительность развития СД с момента верификации гипергликемии составила 30 сут.

Под общим обезболиванием проводили торакотомию и экстирпацию сердца. Полученные образцы ткани миокарда левого желудочка (ЛЖ) фиксировали в 4% растворе нейтрального параформальдегида в течение 72 ч. Полученный материал обрабатывали и заливали в парафин по общепринятой методике. Гистологические срезы толщиной 5 мкм готовили на микротоме Slidt 2003 и наносили на стёкла с поли-L-лизиновым покрытием (для иммуногистохимического исследования).

Для иммуногистохимического исследования срезы ткани депарафинировали ксилолом и проводили по спиртам нисходящей концентрации. Для оценки экспрессии малых HSPB1 и HSPB10 в кардиомиоцитах проводили реакцию с первичными кроличьими поликлональными антителами Anti-HSPB1 antibody produced in rabbit и Anti-HSPB10 antibody produced in rabbit (Sigma-Aldrich) соответственно. Результаты иммуногистохимической реакции визуализировали с использованием набора реагентов Rabbit specific HRP/DAB (ABC) Detection IHC Kit (Abcam). Препараты докрашивали гематоксилином Майера. При появлении коричневого окрашивания цитоплазмы кардиомиоцитов реакция считалась положительной. Проводили световую микроскопию в 30 полях зрения в каждом препарате миокарда при 400-кратном увеличении на микроскопе Nikon Eclipse E-400 с видеосистемой на основе камеры Watec 221S. Позитивно окрашенные кардиомиоциты количественно анализировали с использованием сетки Автандилова: определяли отношение количества равноудалённых точек, приходящихся на позитивно окрашенную цитоплазму клеток, к общему количеству точек, занимаемых цитоплазмой.

Статистическую обработку полученных результатов проводили в программе Statistica 6.0 (StatSoft, Inc.). Для каждого показателя вычисляли среднее значение и ошибку среднего. Для определения достоверности различий полученных данных применяли *U* критерий Манна—Уитни (за достоверную принималась разность средних значений при $p \leq 0.05$).

## РЕЗУЛЬТАТЫ ИССЛЕДОВАНИЯ

**Экспрессия HSP10 в миокарде ЛЖ.** В группе изолированного СД отмечалось достоверное по сравнению с контролем снижение экспрессии HSP10 в цитоплазме кардиомиоцитов. В группе с сочетанной патологией, напротив, наблюдалось статистически значимое увеличение содержания HSP10 в миокарде ЛЖ относительно контрольной группы. У крыс с АГ в возрасте 38 и 57 нед содержание HSP10 не изменялось по сравнению с таковым в контрольной группе (рис. 1, *а*).

При качественном анализе срезов миокарда ЛЖ после иммуногистохимической реакции на HSP10 наблюдалась следующая картина. В контрольной группе отмечалось положительное окрашивание цитоплазмы определённого количества кардиомиоцитов локального типа, при

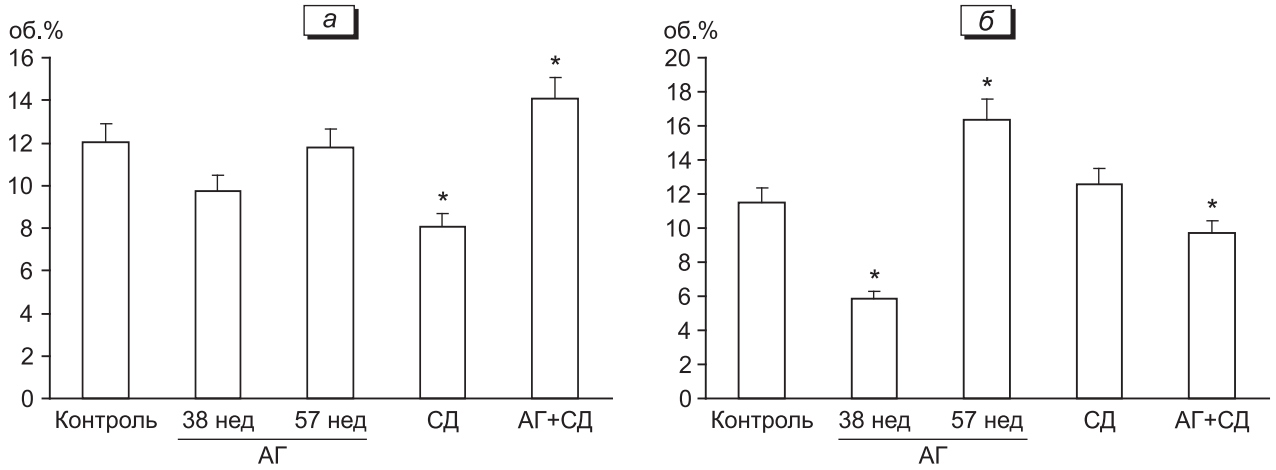


**Рис 1.** Содержание белков теплового шока HSP10 (*а*) и HSP27 (*б*) в кардиомиоцитах ЛЖ при АГ (крысы SHR, 38 и 57 нед), инсулинозависимом СД (крысы WKY, 38 нед) и при сочетании АГ и СД (крысы SHR, 38 нед). *$p \leq 0.05$ по сравнению с контролем.

этом была характерна разная интенсивность окрашивания — переход локального окрашивания в сплошное в отдельных участках (рис. 2, *а*). Высокая плотность окрашивания определялась преимущественно в толще миокарда, а по направлению к эпикарду и эндокарду, а также в областях миокарда, окружающих кровеносные сосуды, отмечалось значительное уменьшение количества клеток с позитивной реакцией на HSP10 с тенденцией к снижению интенсивности окраски.

В группе крыс с АГ в возрасте 38 нед плотность положительно окрашенных кардиомиоцитов существенно не изменялась по сравнению с таковой в контрольной группе. Был характерен мозаичный тип распределения окрашивания отдельных клеток большей и меньшей интенсивности (рис. 2, *б*). Относительно более высокая плотность положительно окрашенных участков наблюдалась в среднем слое миокарда. По направлению к эпикарду и эндокарду количество положительно окрашенных кардиомиоцитов заметно уменьшалось. Вокруг сосудов участки миокарда с положительно окрашенной цитоплазмой кардиомиоцитов практически не выявлялись.

В группе крыс с АГ в возрасте 57 нед интенсивность окрашивания была приблизительно на одном уровне с контрольной группой. Было характерно окрашивание преимущественно цитоплазмы отдельных кардиомиоцитов, однако, в отличие от 38-недельных крыс с АГ, в миокарде чаще встречались группы клеток с положительной иммуногистохимической реакцией. Кардиомиоциты с позитивной реакцией на HSP10 в основном выявлялись в среднем слое миокарда. Ближе к эпикарду и эндокарду интенсивность окрашивания снижалась.

При СД отмечалось уменьшение количества положительно окрашенных кардиомиоцитов по сравнению с контролем. При этом наблюдалось окрашивание низкой интенсивности сплошного типа на значительном протяжении (рис. 2, *в*). Участки локального окрашивания встречались редко. Окрашивание было сосредоточено преимущественно в толще миокарда. По направлению к эпикарду и эндокарду интенсивность его снижалась.

Для крыс с сочетанной патологией было характерно увеличение кардиомиоцитов с позитивной реакцией на HSP10. При этом окраска была более интенсивной, чем у крыс с АГ в возрасте 57 нед и у крыс с изолированным СД, а также в контрольной группе (рис. 2, *г*). Наблюдалось интенсивное окрашивание преимущественно отдельных кардиомиоцитов по направлению к эндокарду. В толще миокарда в основном встречались участки с окрашиванием средней интенсивности, с отдельными, редко встречающимися участками интенсивного окрашивания локального типа. Большее количество клеток с позитивной реакцией на HSP10 наблюдалось в области миокарда, прилегающей к эндокарду. Ближе к эпикарду интенсивность окрашивания, напротив, резко снижалась.

**Экспрессия HSP27 в миокарде ЛЖ.** Согласно результатам количественного анализа, содержание HSP27 в цитоплазме кардиомиоцитов ЛЖ достоверно уменьшалось по сравнению с контролем у крыс с АГ в возрасте 38 нед и у крыс с сочетанной патологией. У крыс с АГ в возрасте 57 нед уровень экспрессии HSP27, напротив, достоверно увеличивался. В группе с изолированным СД экспрессия HSP27 сохранялась на контрольном уровне (рис. 1, *б*).

При качественном анализе срезов миокарда ЛЖ после проведения иммуногистохимической реакции на HSP27 наблюдалась следующая картина. В контрольной группе отмечалось положительное окрашивание цитоплазмы определённого количества как отдельных, так и групп клеток, с характерным диффузным типом распределения положительно окрашенных кардиомиоцитов (рис. 3, *а*). Высокая плотность положительно окрашенных клеток определялась преимущественно в толще миокарда, а по направлению к эпикарду и эндокарду, а также в областях миокарда, окружающих кровеносные сосуды, отмечалось некоторое уменьшение количества клеток с позитивной реакцией на HSP27 с тенденцией к снижению интенсивности окраски вплоть до полного исчезновения. В кардиомиоцитах, визуализируемых в продольном сечении, положительное окрашивание цитоплазмы наблюдалось лишь на незначительном протяжении.

В группе крыс с АГ в возрасте 38 нед плотность положительно окрашенных кардиомиоцитов значительно снижалась по сравнению с контролем. Был характерен мозаичный тип распределения окрашивания отдельных клеток с низкой интенсивностью (рис. 3, *б*). Относительно более высокая плотность окрашивания наблюдалась в среднем слое миокарда по сравнению с областями, прилегающими к эпикарду и эндокарду, где положительное окрашивание практически не прослеживалось. Вокруг сосудов отмечалось значительное усиление окрашивания цитоплазмы кардиомиоцитов по сравнению с контролем.

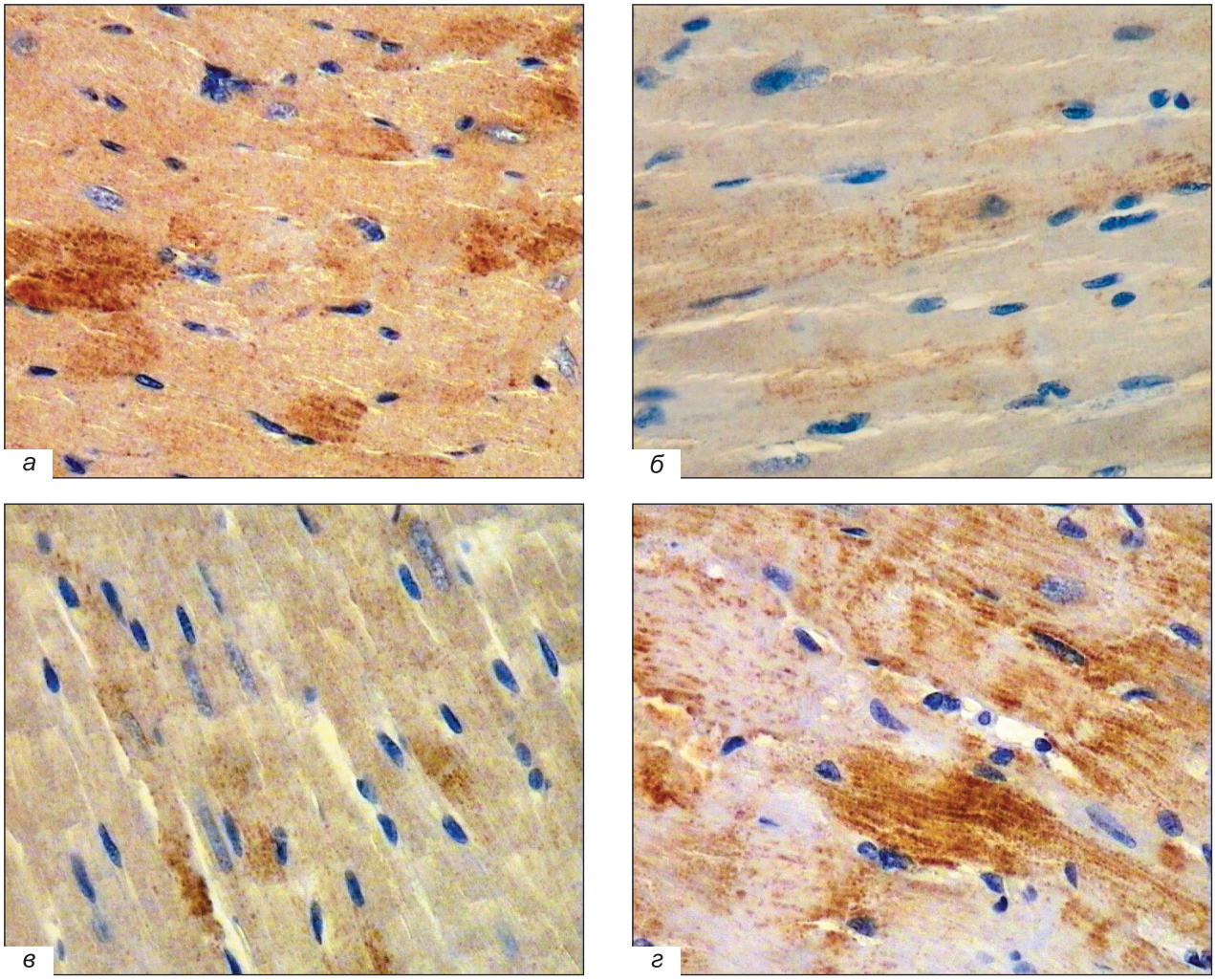


**Рис. 2.** Экспрессия белка теплового шока HSP10 в кардиомиоцитах миокарда ЛЖ крыс линий WKY и SHR. Иммуногистохимическое окрашивание, ×400.
*а* — контроль (крысы WKY, 38 нед); *б* — АГ (крысы SHR, 38 нед); *в* — СД (крысы WKY, 38 нед); *г* — АГ+СД (крысы SHR, 38 нед).

В группе крыс с АГ в возрасте 57 нед наблюдалось, напротив, значительное повышение плотности кардиомиоцитов с позитивной реакцией на HSP27. Положительное плотное и интенсивное на значительном протяжении окрашивание было сосредоточено преимущественно по направлению к эндокарду. В среднем слое миокарда отмечалось окрашивание большей интенсивности по сравнению с контролем (рис. 3, *в*), также встречались группы клеток с низкой интенсивностью окрашивания, но на значительном протяжении. Вокруг сосудов наблюдалось выраженное локальное усиление экспрессии HSP27.

При изолированном СД количество положительно окрашенных кардиомиоцитов существенно не изменялось по сравнению с контролем. При этом окрашивание было мозаичным как в продольном, так и в поперечном сечении. Встречались значительные по размеру участки миокарда, не имеющие позитивной реакции на HSP27. Как правило, окрашивались отдельные клетки и преимущественно в толще миокарда.

Для крыс с сочетанной патологией было характерно снижение плотности кардиомиоцитов с позитивной реакцией на HSP27. При этом отмечались интенсивно окрашенные клетки, как одиночные, так и в группах. На значительном протяжении наблюдались участки мозаичного окрашивания, но меньшей интенсивности, чем в группе крыс с АГ в возрасте 57 нед (рис. 3, *г*). Окрашивание было сосредоточено как в толще миокарда, так и по направлению к эпикарду. Количество клеток с позитивной реакцией

преобладало в области миокарда, прилегающей к эпикарду. Ближе к эндокарду, напротив, располагались лишь единичные участки окрашенных клеток, в основном вокруг микрососудов.

Проведённое исследование показало снижение содержания малого HSP10 в кардиомиоцитах ЛЖ у крыс с изолированным СД и его увеличение у крыс с сочетанной патологией. Кроме того, отмечалось снижение по сравнению с контролем интенсивности экспрессии малого HSP27 в кардиомиоцитах ЛЖ при АГ (38 нед) и при сочетании АГ и СД. Однако на фоне АГ большего срока (57 нед), напротив, происходило достоверное увеличение синтеза HSP27 в кардиомиоцитах ЛЖ.

Усиление синтеза HSP10, вероятнее всего, имеет защитный характер и связано с выраженным энергодефицитом, развивающимся на фоне сочетания перегрузки ЛЖ и инсулинозависимого СД. Так, показано, что увеличение экспрессии АТФ-независимого низкомолекулярного HSP10 вызывает регресс в повреждении тканей при рассеянном склерозе, язвенном колите и болезни Крона, ревматоидном артрите и других заболеваниях [4]. Снижение экспрессии HSP10 при СД может быть связано со снижением экспрессии митохондриальных стресс-чувствительных систем в условиях гипоинсулинемии, контролирующих протеостаз клетки и её метаболизм при клеточном стрессе [14].

Повышение интенсивности синтеза HSP27 при длительном развитии АГ может быть связано с тем, что данный белок снижает тонус гладкой мускулатуры. Так, было показано, что

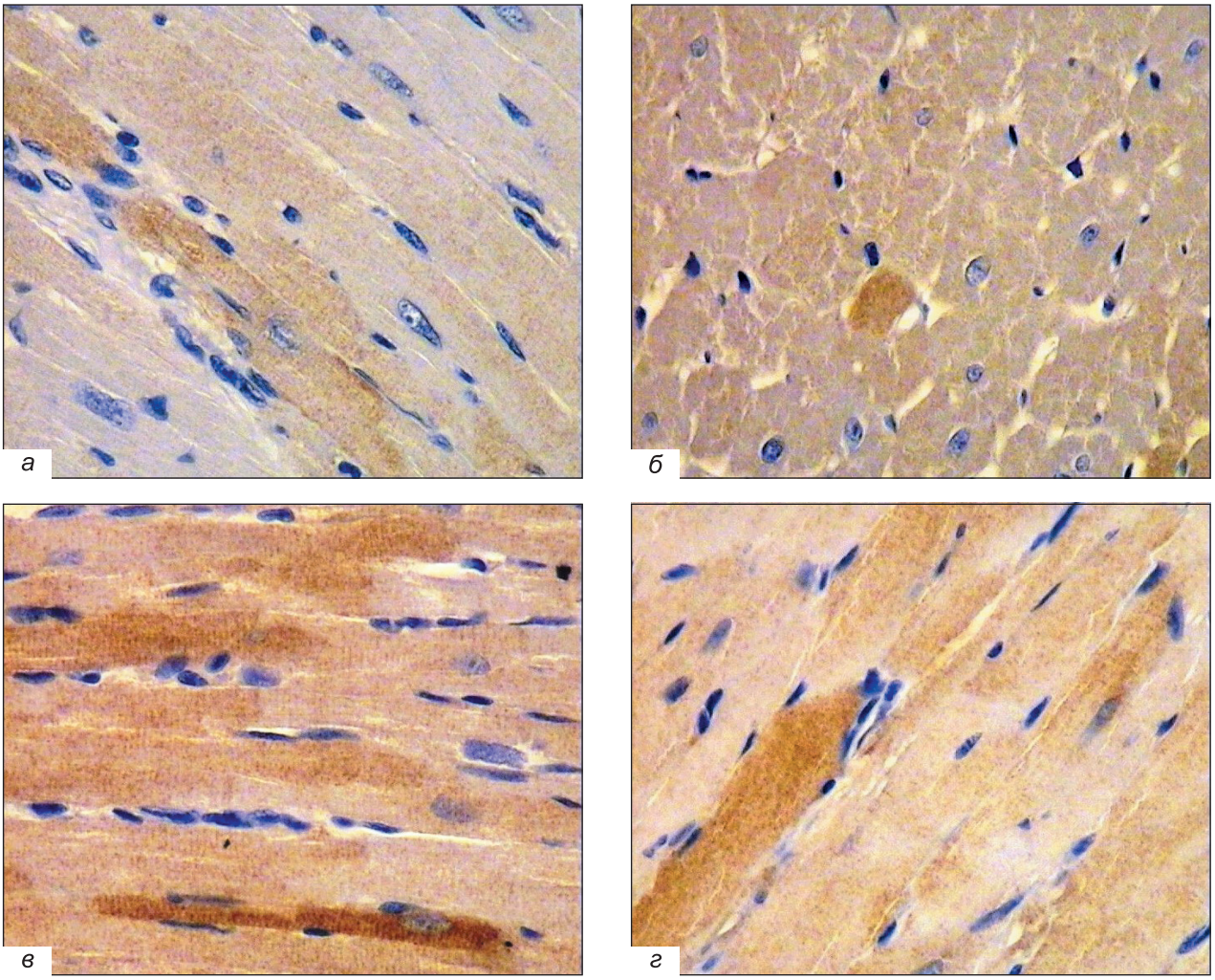


**Рис. 3.** Экспрессия белка теплового шока HSP27 в кардиомиоцитах миокарда ЛЖ крыс. Иммуногистохимическое окрашивание, ×400.
*а* — контроль (крысы WKY, 38 нед); *б* — АГ (крысы SHR, 38 нед); *в* — СД (крысы WKY, 38 нед); *г* — АГ+СД (крысы SHR, 38 нед).

HSP27 может регулировать пролиферацию, реорганизацию актина и миграцию гладкомышечных клеток сосудов, участвующих в патогенезе пролиферативных сосудистых заболеваний [7]. Что касается снижения синтеза HSP27 при сочетании АГ и СД, то это, вероятно, вызвано нарушениями функции микроциркуляторного русла в условиях гипергликемии, приводящими к повреждению стенки сосудов, агрегации тромбоцитов с последующим развитием микрососудистых осложнений [12]. С другой стороны, гипергликемия может представлять собой мягкий стрессовый стимул, вызывающий повышение регуляции эндогенных белков стресса, которые способны играть потенциальную роль в кардиопротекции и компенсировать патологические эффекты гипергликемии при СД, а также её сочетании с АГ меньшего срока [2].

Малые HSP играют важную роль в защите кардиомиоцитов от стресса различной этиологии. Они поддерживают постоянство белкового состава клеток и целостность самих белков, способствуя их свёртыванию, предотвращая агрегацию или разрушая нефункциональные белки. При сочетании гемодинамической перегрузки и СД в кардиомиоцитах малые HSP продемонстрировали разный уровень экспрессии. Это может быть связано с активацией различных путей как защиты клеток, так и их повреждения. В частности, экспрессия HSP27 повышалась только при АГ большего срока, в то время как увеличение экспрессии HSP10 наблюдалось при сочетании двух видов патологии.

Таким образом, можно отметить, что содержание АТФ-независимых малых HSP10 и HSP27 увеличивается при определённых видах альтерации миокарда, сопровождающихся энергодефицитом. Малые HSP10 и HSP27 показали разнонаправленный характер изменения экспрессии в кардиомиоцитах при АГ с разной продолжительностью, инсулинозависимом СД и при сочетании данных видов патологии. Белок HSP27 способен играть более значимую роль в кардиопротекции при длительной АГ, а белок HSP10 — при сочетании АГ и СД.

## ЛИТЕРАТУРА


1. *Carver J.A., Ecroyd H., Truscott R.J.W., Thorn D.C., Holt C.* Proteostasis and the regulation of intra- and extracellular protein aggregation by ATP-independent molecular chaperones: lens α-crystallins and milk caseins // Acc. Chem. Res. 2018. Vol. 51, N 3. P. 745-752.
2. *Chen H., Wu X.J., Lu X.Y., Zhu L., Wang L.P., Yang H.T., Chen H.Z., Yuan W.J.* Phosphorylated heat shock protein 27 is involved in enhanced heart tolerance to ischemia in short-term type 1 diabetic rats // Acta Pharmacol. Sin. 2005. Vol. 26, N 7. P. 806-812.
3. *Cheng Y., Sun J., Chen H., Adam A., Tang S., Kemper N., Hartung J., Bao E.* Expression and location of HSP60 and HSP10 in the heart tissue of heat-stressed rats // Exp. Ther. Med. 2016. Vol. 12, N 4. P. 2759-2765.
4. *David S., Bucchieri F., Corrao S., Czarnecka A.M., Campanella C., Farina F., Peri G., Tomasello G., Sciumè C., Modica G., La Rocca G., Anzalone R., Giuffrè M., Conway De Macario E., Macario A.J., Cappello F., Zummo G.* Hsp10: anatomic distribution, functions, and involvement in human disease // Front. Biosci. (Elite Ed). 2013. Vol. 5. P. 768-778.
5. *Haslbeck M., Vierling E.* A first line of stress defense: small heat shock proteins and their function in protein homeostasis // J. Mol. Biol. 2015. Vol. 427, N 7. P. 1537-1548.
6. *Hu X., Van Marion D.M.S., Wiersma M., Zhang D., Brundel B.J.J.M.* The protective role of small heat shock proteins in cardiac diseases: key role in atrial fibrillation // Cell Stress Chaperones. 2017. Vol. 22, N 4. P. 665-674.
7. *Huang J., Xie L.D., Luo L., Zheng S.L., Wang H.J., Xu C.S.* Silencing heat shock protein 27 (HSP27) inhibits the proliferation and migration of vascular smooth muscle cells in vitro // Mol. Cell. Biochem. 2014. Vol. 390, N 1-2. P. 115-121.
8. *Ke L., Qi X.Y., Dijkhuis A.J., Chartier D., Nattel S., Henning R.H., Kampinga H.H., Brundel B.J.* Calpain mediates cardiac troponin degradation and contractile dysfunction in atrial fibrillation // J. Mol. Cell. Cardiol. 2008. Vol. 45, N 5. P. 685-693.
9. *Kim Y.E., Hipp M.S., Bracher A., Hayer-Hartl M., Hartl F.U.* Molecular chaperone functions in protein folding and proteostasis // Annu. Rev. Biochem. 2013. Vol. 82. P. 323-355.
10. *Maciel L., de Oliveira D.F., Verissimo da Costa G.C., Bisch P.M., Nascimento J.H.M.* Cardioprotection by the transfer of coronary effluent from ischaemic preconditioned rat hearts: identification of cardioprotective humoral factors // Basic Res. Cardiol. 2017. Vol. 112, N 5. ID 52. doi:10.1007/s00395-017-0641-2
11. *Schlieper A., Anwar M., Heger J., Piper H.M., Euler G.* Repression of anti-apoptotic genes via AP-1 as a mechanism of apoptosis induction in ventricular cardiomyocytes // Pflugers Arch. 2007. Vol. 454, N 1. P. 53-61.
12. *Tokuda H., Kuroyanagi G., Tsujimoto M., Matsushima-Nishiwaki R., Akamatsu S., Enomoto Y., Iida H., Otsuka T., Ogura S., Iwama T., Kojima K., Kozawa O.* Thrombin Receptor-activating protein (TRAP)-activated akt is involved in the release of phosphorylated-HSP27 (HSPB1) from platelets in DM patients // Int. J. Mol. Sci. 2016. Vol. 17, N 5. pii: E737. doi: 10.3390/ijms17050737

13. *Wang X., Robbins J.* Heart failure and protein quality control // Circ. Res. 2006. Vol. 99, N 12. P. 1315-1328.
14. *Wardelmann K., Blümel S., Rath M., Alfine E., Chudoba C., Schell M., Cai W., Hauffe R., Warnke K., Flore T., Ritter K., Weiß J., Kahn C.R., Kleinridders A.* Insulin action in the brain regulates mitochondrial stress responses and reduces diet-induced weight gain // Mol. Metab. 2019. Vol. 21. P. 68-81.
15. *Zhang H.L., Jia K.Y., Sun D., Yang M.* Protective effect of HSP27 in atherosclerosis and coronary heart disease by inhibiting reactive oxygen species // J. Cell. Biochem. 2019. Vol. 120, N 3. P. 2859-2868.

Получено 17.08.20